Deficiencia de CARD9 en paciente con tuberculosis y Aspergilosis pulmonar invasiva

[1]Karen Lilian Rivera Alvarado, [2]Nora H. Segura Méndez, [3]Diana A. Herrera Sánchez, [1]Juan José Reyes Aguilar, José Efraín Bermúdez Márquez, Silvia Paulina Ruíz López, [3]Patricia María O'Farrill Romanillos,
[1]Médico residente de Alergia e Inmunología Clínica CMN Siglo XXI, [2]Profesor titular de Especialidad de Alergia e Inmunología Clínica CMN SXXI, [3]Médico adscrito Clínica de Inmunodeficiencias Primarias, Servicio de Alergia e Inmunología Clínica CMNSXXI. CDMX, México

Introducción

Deficiencia de CARD9, enfermedad autosómica recesiva, causada por mutaciones bialélicas con pérdida de función en CARD9. Considerada la única inmunodeficiencia primaria (IDP) que predispone específicamente a infecciones fúngicas invasivas (IFI). Aunque estos pacientes no son susceptibles a virus o bacterias, pueden predisponer a micobacterias debido al papel esencial de CARD9 en la activación inflamatoria de las células inmunes innatas.

Caso

Jun-Sep 2014: Mujer de 18 años, a quien diagnostican primera neumonía grave, respuesta parcial a múltiples regímenes de antibióticos

Feb-Jul 2016: Pérdida de peso (10 kg), fiebre, tos purulenta y disnea progresiva, diagnóstico de tuberculosis pulmonar

May-Nov 2017: Persistencia de tos y disnea a pesar de los fármacos antifímicos por 1 año 4 meses. Inicia oxígenoterapia por las noches

Abr 2018: Pérdida de peso (7 kg), tos crónica y hemoptisis leve, tratada con antibióticos

Ago 2019: Estupor y eventos de hemoptisis asociados, manejo ambulatorio (antimicrobiano y O2 continuo)

Ene-Mar 2020: Hospitalizada por hemoptisis masiva y afectación neurológica. Diagnóstico de aspergilosis pulmonar invasiva, tratada mediante embolización y voriconazol (Figura 1 y 2)

Presenta recaídas de IFI atribuido a suspensión de voriconazol, ameritando reinicio. No candidata a resección quirúrgica de Aspergilomas gigantes bilaterales (Figura 3)

En valoración por Inmunología CMN SXXI, se sospecha Deficiencia de CARD9 ante historia de tuberculosis y enfermedades fúngicas invasivas más inmunidad celular/humoral intacta (Tabla I)

Paciente fallecido por derrame pleural izquierdo masivo (Figura 4) con atelectasia pulmonar total., por lo que no es posible realizar el estudio genético

Tabla I. Estudios de laboratorio con inmunidad celular y humoral en parámetros de normalidad

BHC: Leucocitos: 9000mm^3, Neutrófilos: 72% 6480 mm3, Linfos: 12% 1080mm^3 Monocitos: 5% 450mm^3
Supoblación linfocitaria: Cél T CD19: 16% 173mm^3, CD16 + 56: 16% 173mm3, CD3: 62% 670mm3, CD4: 56% 375mm^3, CD8: 40% 268mm^3 Células B naive: 92% 159mm^3, B memoria s/cambio de isotipo: 3% 5mm^3 y c/cambio isotipo: 2% 3mm3, B CD21low: 0.1%
Inmunoglobulinas séricas: IgA A 528 mg/dl, IgG 3342 mg/dl, IgM 324 mg/dl

Figura 1. Embolización de arteria pulmonar derecha

Figura 2. Granulomas compatible con Aspergilosis pulmonar

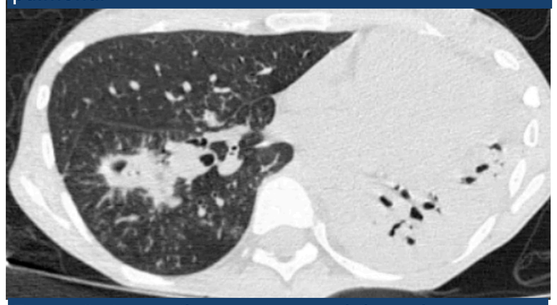

Figura 3. Aspergilomas gigantes bilaterales

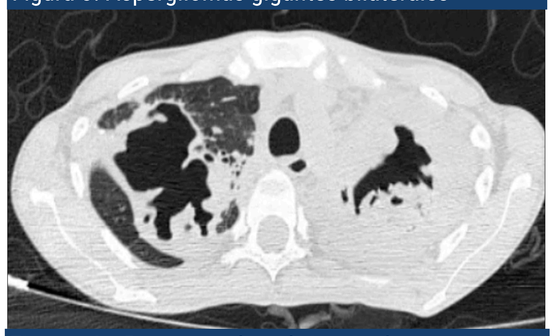

Figura 4. Derrame pleural izquierdo masivo con atelectasia pulmonar total

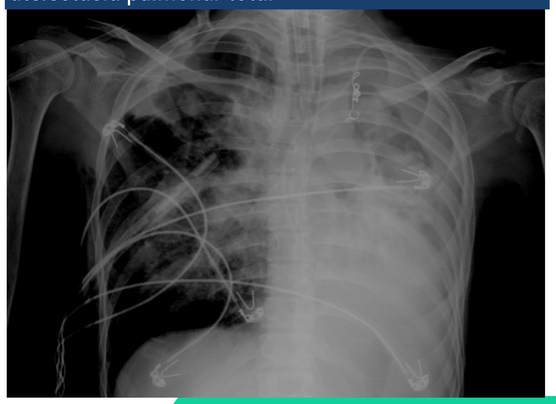

Discusión

El dato pivote de esta IDP es la susceptibilidad altamente específica a IFI debido a una especie de hongo, a consecuencia de la penetrancia incompleta para cada hongo. Siendo en el caso expuesto, la aspergilosis pulmonar invasiva de inicio en la edad adulta.

Las alternativas terapeúticas están basados en antifúngicos a dosis profilácticas o terapeúticas, de gran importancia para reducir la morbilidad y la mortalidad. Más del 85% tiene recaídas, por lo que la recomendación se mantiene de por vida, y pruebas de sensibilidad a los antifúngicos siempre que sea posible.

El pronóstico es malo, atribuible a las secuelas pulmonares que usualmente tienen los pacientes al momento del diagnóstico y que no existe tratamiento curativo para esta inmunodeficiencia primaria.

Bibliografía:
1. J Clin Immunol 2020; 40(2):359-366
2. J Clin Immunol 2018;38(6):656-693.