"PRESENTACIÓN CLÍNICA DE SÍNDROMES DE CABELLO PLATEADO: SERIE DE CASOS"

AUTORES: Dra. Marlén Barreto Alcalá[1], Dra. Kareli Guadalupe Coronado Hernández[1] ,Dra. Ana Paola Macías Robles[1], Dra. Rosa María Cortés Grimaldo[1]. Dr. Héctor Hugo Campos Téllez[1], Dra. Hilda Lilian Carvajal Alonso[1], Dra. Adriana Ramírez Nepomuceno[1], Dr. David Esparza Amaya[1], Dra. Britza Barrios Díaz[1],Dr. Carlos David García Estrada[1].

[1]*Servicio de Alergia e Inmunología clínica pediátrica. Hospital de Pediatría - Centro Médico Nacional de Occidente. Instituto Mexicano del Seguro Social (IMSS). Guadalajara, Jalisco.*

marlenba91@gmail.com

INTRODUCCIÓN:

Los síndromes de hipopigmentación representan un grupo dentro de las enfermedades de la disregulación inmune asociadas a linfohistiocitosis hemofagocitica (HLH), siendo la presentación clínica diversa.

PRIMER CASO CLÍNICO

Femenino de 7 meses, con albinismo oculocutaneo, antecedente de neumonía, infecciones de vías respiratorias y fiebre, se agrega hepatoesplenomegalia. Se detectó bicitopenia, elevación enzimas hepáticas e hipertrigliceridemia, CD16/56 disminuidos, se agregó neutropenia. Capilaroscopia con distribución lineal del pigmento. Aspirado medula ósea (AMO) sin gránulos azurofílicos.

Por HLH se inició manejo con inmunoglobulina (a dosis de inmunomodulación) y antimicrobianos. Diagnóstico clínico de Síndrome de Griscelli tipo 2, actualmente con 22 meses de edad, continua inmunoglobulina y protocolo de trasplante de células hematopoyéticas.

Imagen 1: Albinismo, cabello y pestañas gris plateados.



Imagen 2: Capilaroscopia donde se observa la distribución del pigmento que sigue una distribución lineal en aglomerados.

SEGUNDO CASO CLÍNICO

Masculino de 20 meses, con albinismo oculocutaneo, antecedente de consanguinidad y familiar con hipopigmentación finado al año de edad. A los 18 meses con amaurosis bilateral, hepatoesplenomegalia, síndrome regresivo, fiebre y choque. Se detectó pancitopenia, hipofibrinogenemia, CD16/56 disminuidos.

AMO con gránulos gruesos, gigantes, abundantes y hemofagocitos.

IRM reportó desmielinización y atrofia coriorretiniana. Capilaroscopia con cúmulos de pigmentos irregulares en el trayecto y médula segmentada. Se concluyó HLH, integrando Síndrome de Chediak-Higashi.

Se inició tratamiento con antimicrobianos, inmuno-globulina y protocolo HLH04. . Falleció a los 25 meses por complicaciones neurológicas y sepsis.

Imagen 3: Cabello, cejas y pestañas platinadas.

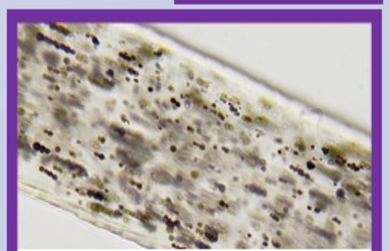

Imagen 4: Capilaroscopia que muestra distribución regular de pequeños gránulos de melanina presente en el tallo del cabello.

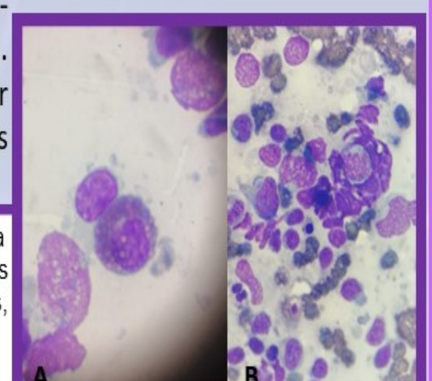

Imagen 5: Aspirado de médula ósea
A)Algunos neutrófilos y eosinófilos con presencia de gránulos gruesos, gigantes y abundantes.
B)Presencia de hemofagocitos.

TERCER CASO CLÍNICO

Femenino de 14 meses, con albinismo oculocutáneo, debutó con crisis convulsivas, TAC de cráneo con hemorragia intraparenquimatosa y subaracnoidea difusa, clínicamente con hemiparesia y regresión del neurodesarrollo, sin alteraciones hematológicas o hepáticas iniciales, capilaroscopia con gránulos de melanina irregulares, subpoblaciones linfocitarias normales. Durante evolución presentó hepatoesplenomegalia, pancitopenia, fiebre, hipertrigliceridemia, AMO con hemofagocitosis, con criterios de HLH.

Imagen 6: Albinismo oculocutaneo parcial.



Imagen 7: Capilaroscopia con filtro de luz verde y normal que muestra distribución de gránulos de melanina lineal e irregular

RM cerebral con múltiples zonas hiperintensas y centro hipointenso, biopsia del SNC: encefalitis infecciosa fúngica, Grocott positivo, hifas septadas, posibilidad de Aspergillus, diagnóstico clínico de Síndrome de Griscelli tipo 2, actualmente en tratamiento con protocolo HLH-04, inmunoglobulina IV y voriconazol.

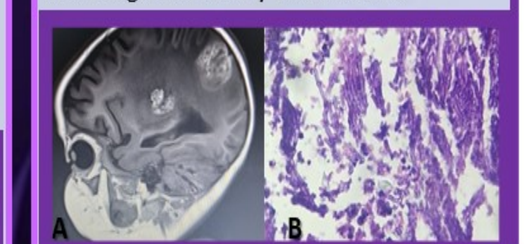

Imagen 8: Encefalitis infecciosa fúngica.
A) RM cerebral con múltiples zonas hiperintensa centro hipointenso.
B) Biopsia de SNC : Tinción de Grocott positivo, hifas septadas, posibilidad de Aspergillus,

DISCUSIÓN:

El estudio molecular es el estándar de oro de estos síndromes, sin embargo, la diversidad de manifestaciones clínicas iniciales son un aspecto importante a tener en cuenta para su sospecha, diagnóstico y tratamiento oportuno.

Bibliografía: Gailson T, Pandit S, Chandrasekaran S. Griscelli syndrome type 2. QJM. 2020 Feb 1;113(2):137.//Sharma P, Nicoli ER, Serra-Vinardell J, Chediak-Higashi syndrome: a review of the past, present, and future. Drug Discov Today Dis Models. 2020 Summer;31:31-36.